



# Radiološke manifestacije promena u plućima kod COVID-19

Katedra za Radiologiju, Medicinski fakultet Univerziteta u Beogradu

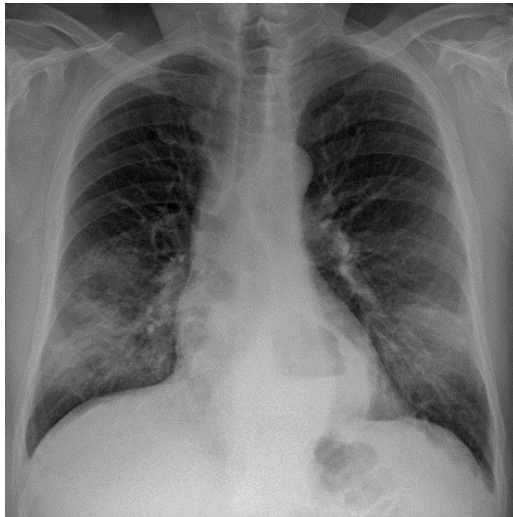
Centar za radiologiju i magnetnu rezonancu

## Cilj prezentacije

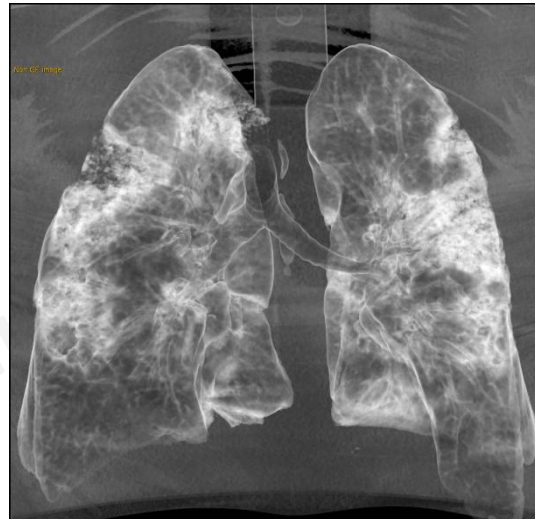
- Prikaz najčešćih nalaza na radiografijama pluća i srca i kompjuterizovanoj tomografiji(CT) grudnog koša kod pacijenata sa potvrđenim COVID-19, lečenih u Klinikama za pulmologiju i infektivne bolesti Kliničkog centra Srbije
- Prikazi se odnose na ograničen broj pacijenata pa će prezentacija biti dopunjavana zavisno od spektra promena koje budu detektovane tokom epidemije

# Imaging metode u dijagnostici promena kod COVID-19

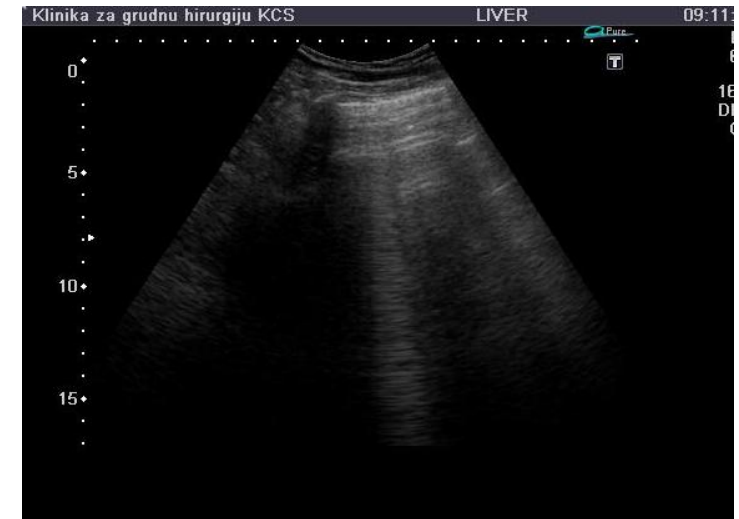Radiografija



Kompjuterizovana tomografija(CT)

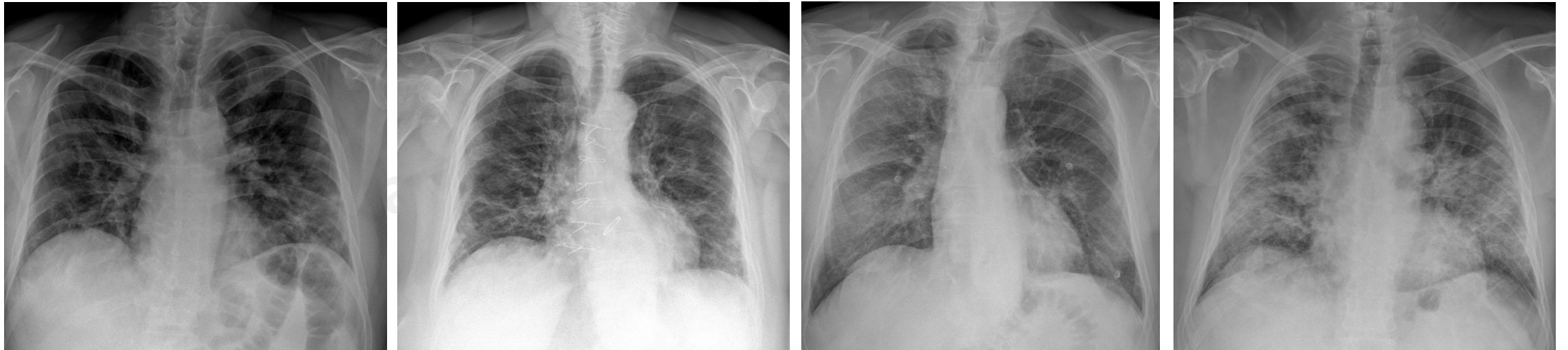


Ultrazvuk



# Indikacije za radiografiju

- Dijagnostika promena u plućima
- Praćenje toka bolesti
- Sumnja na komplikacije

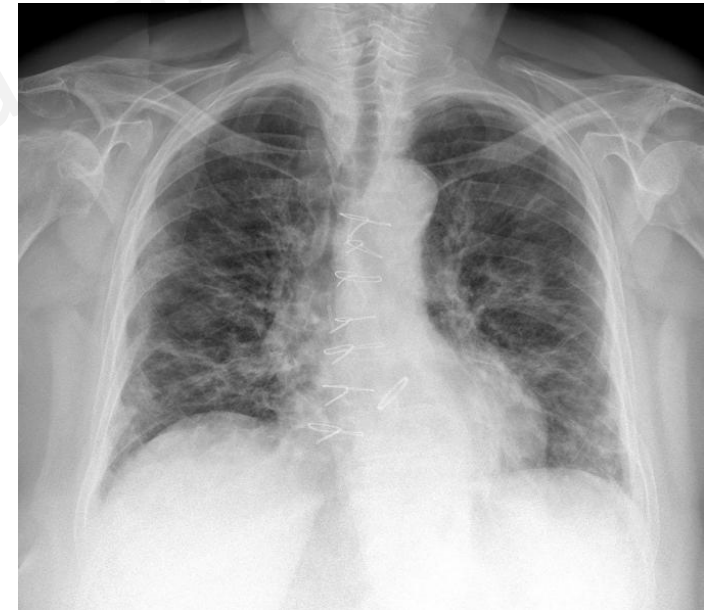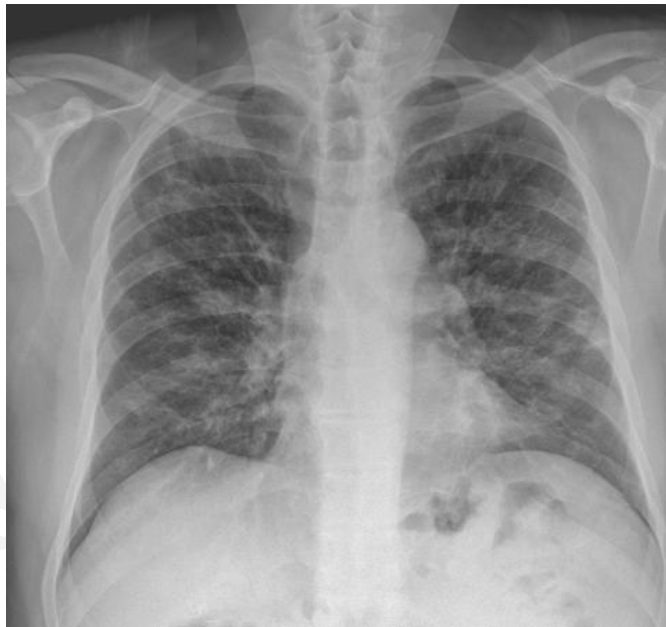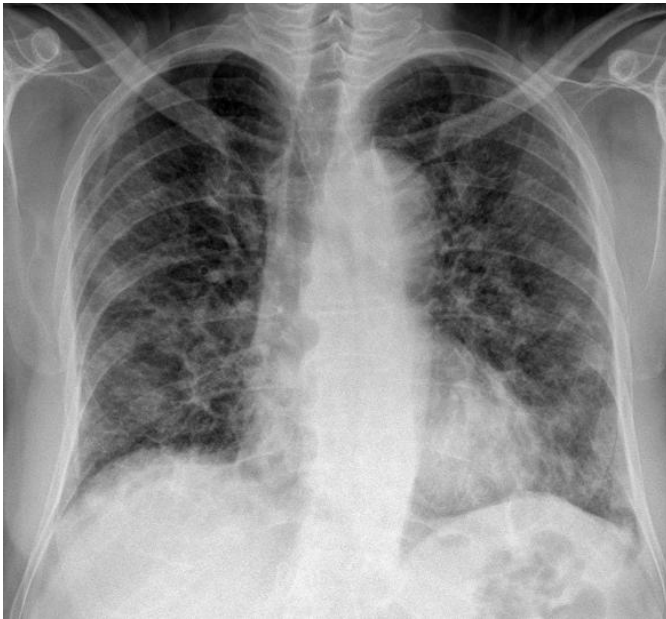


## Nalazi na radiografiji pluća

- **Najčešća manifestacija kod naših pacijenata** - zadebljao intersticijum, obostrano dominantno periferno i u donjim režnjevima
- Promene inteziteta mlečnog stakla („ground glass“-GGO) obostrano periferno
- Obostrane konsolidacije, dominantno periferno i u donjim režnjevima

# Radiografija pluća

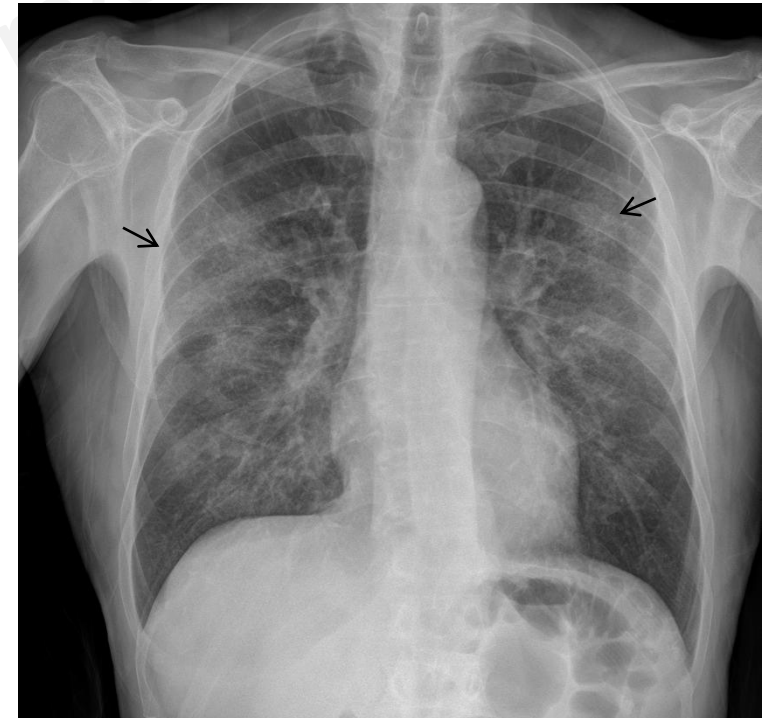
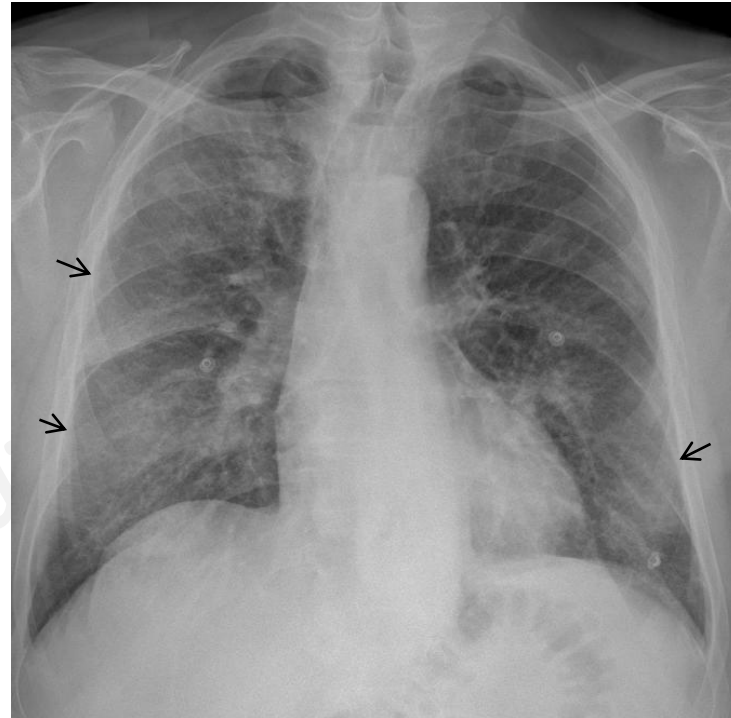
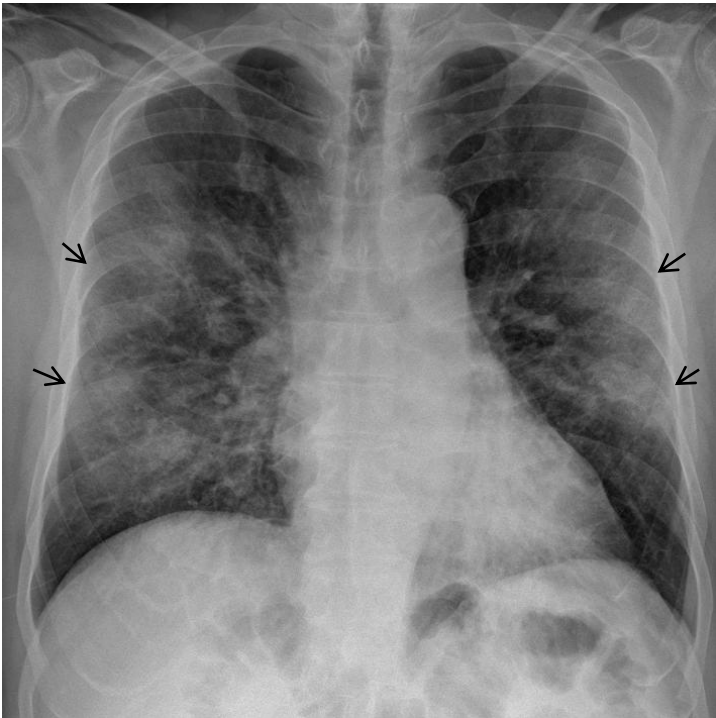
## Zadebljao intersticijum (retikularne promene)



Obostrano, periferno, izraženije u donjim režnjevima uočava se zadebljao intersticijum

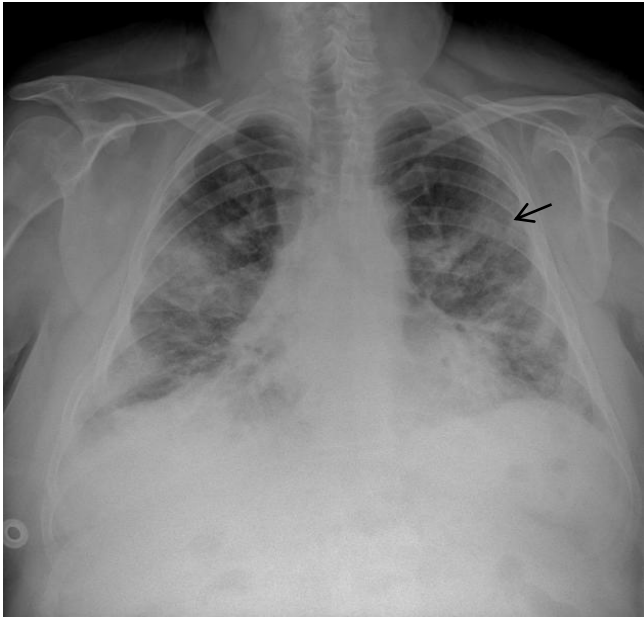
# Radiografija pluća

## Promene inteziteta mlečnog stakla ("Ground glass"-GGO)

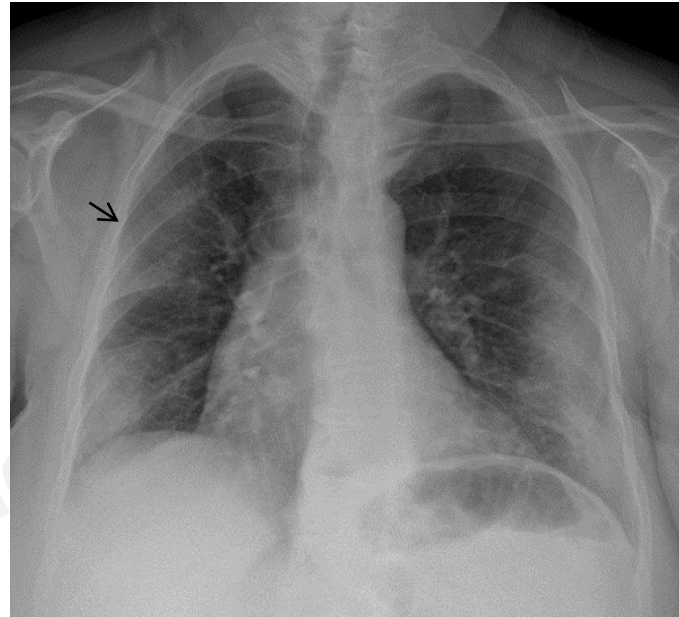


Obostrano periferno se nalaze „ground glass“promene

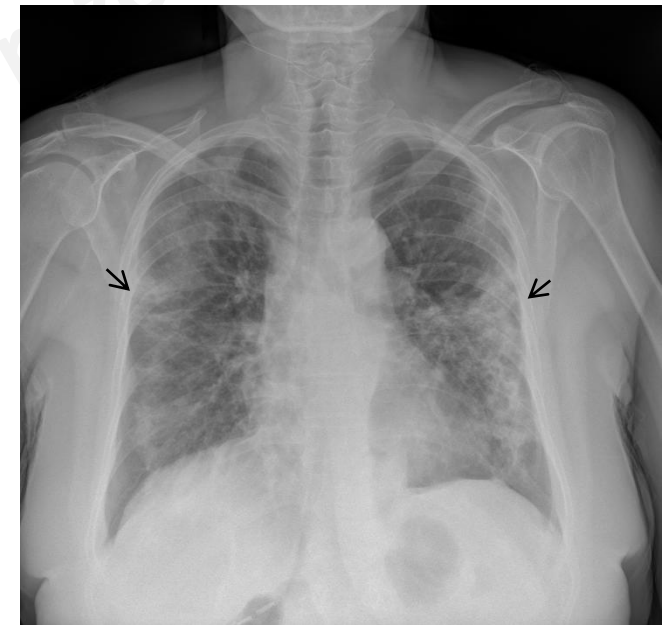
# Radiografija pluća - konsolidacije



Segmentne konsolidacije desno  
i ground glass levo(strelica)



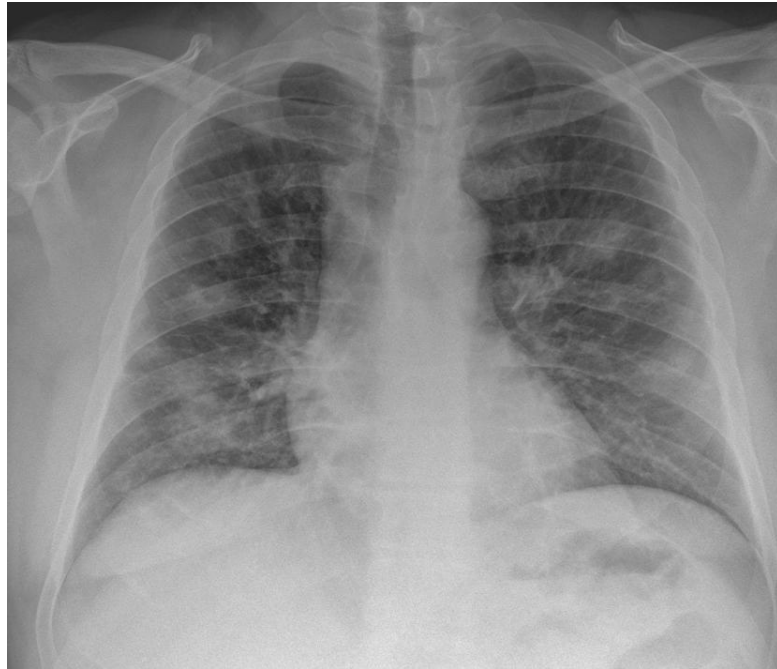
Obostrano periferno konsolidacije  
i ground glass desno(strelica)



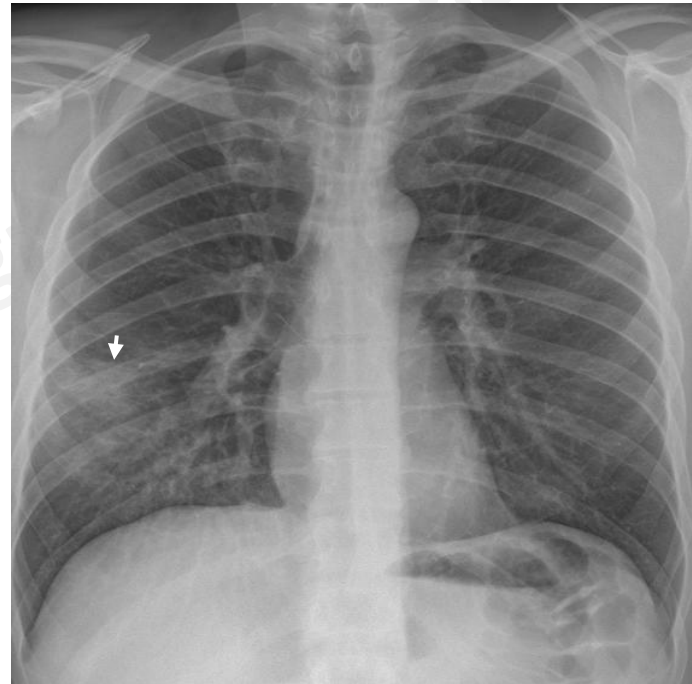
Konsolidacije prisutne obostrano  
periferno,izraženije levo



# Radiografija pluća - ređe manifestacije

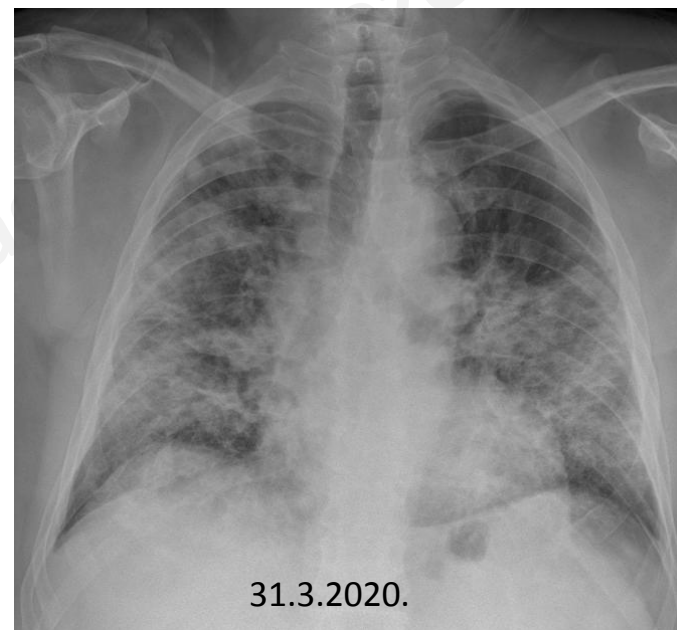
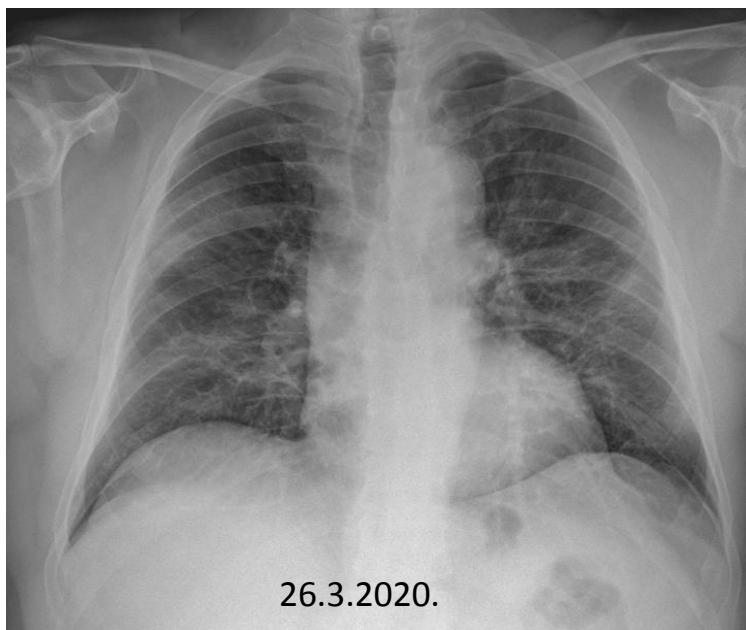


Kružne senke obostrano, brojnije desno



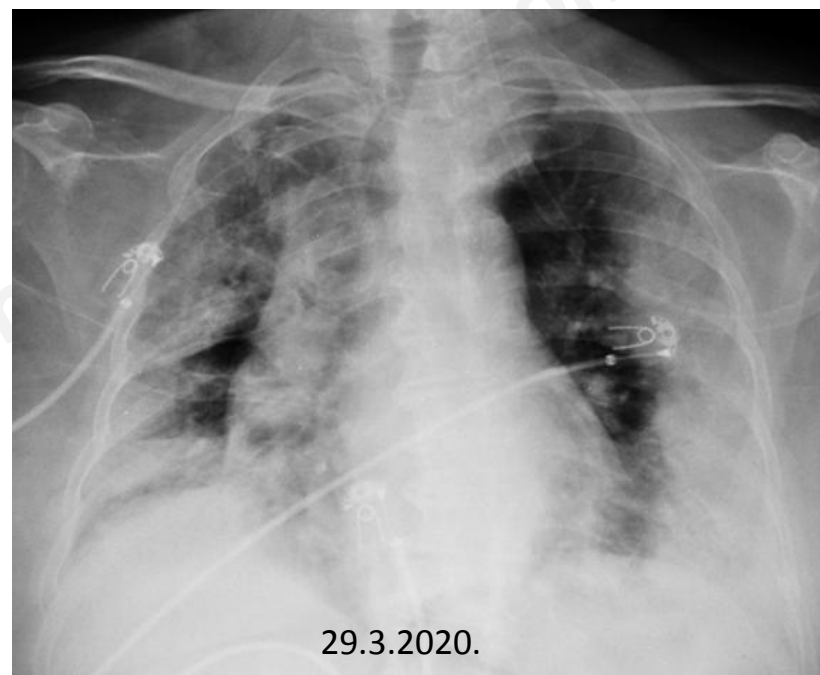
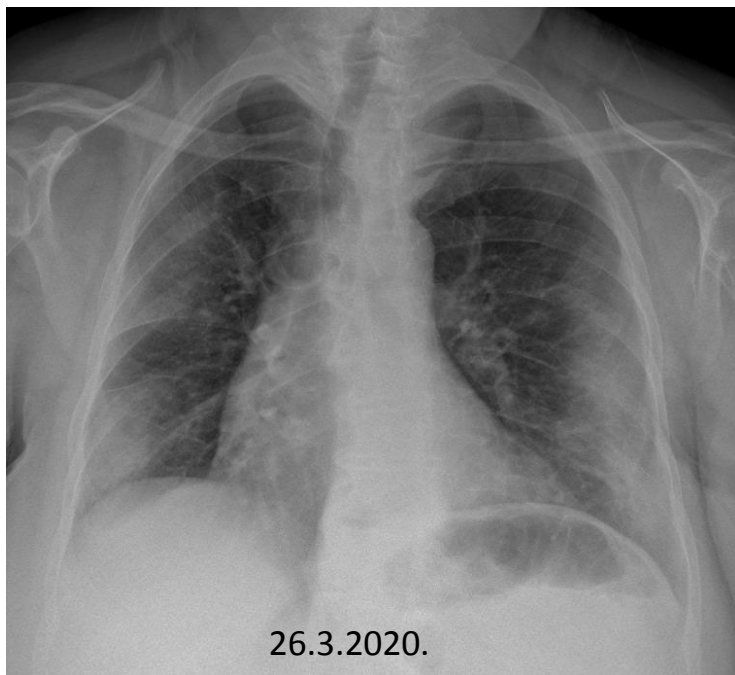
Konsolidacija u desnom donjem plućnom polju

# Praćenje toka bolesti-progresija nalaza



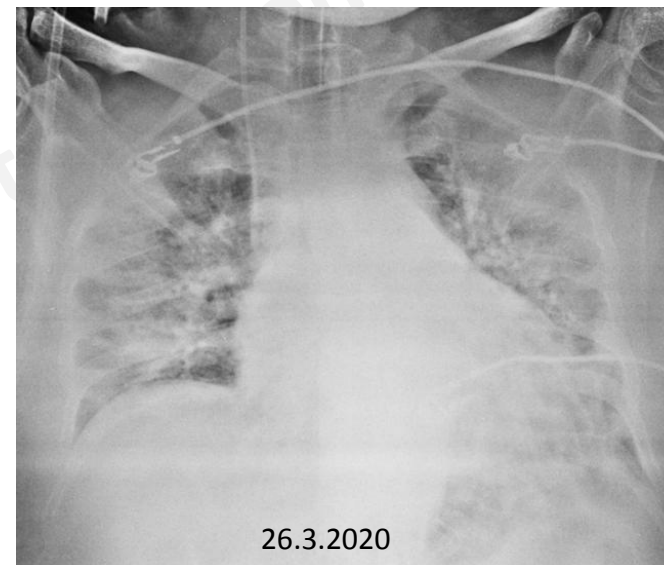
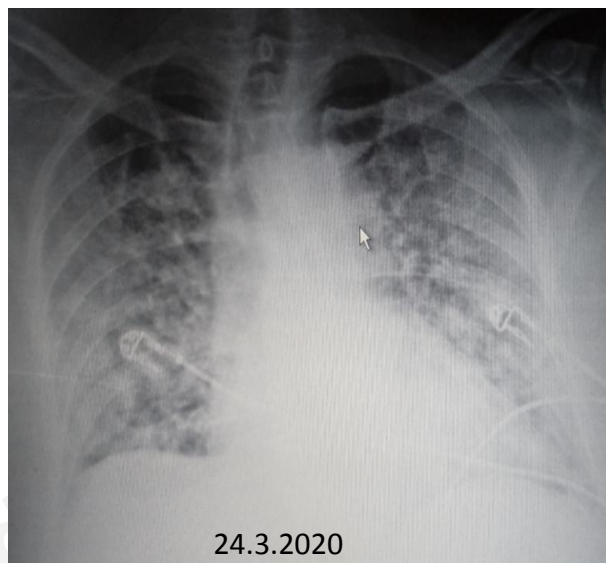
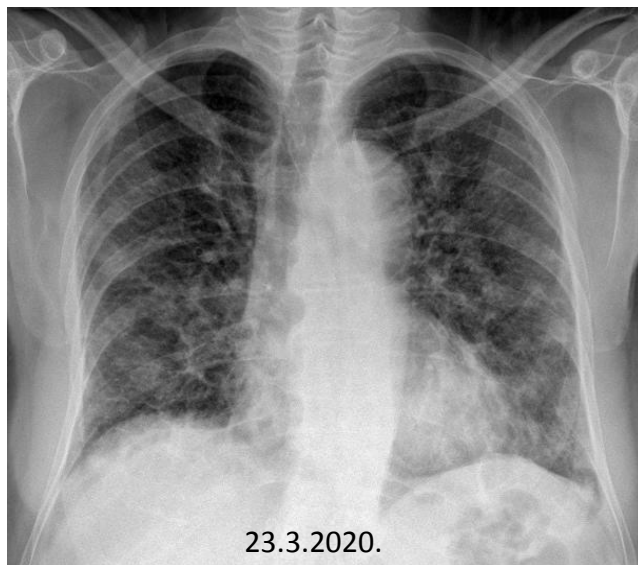
Značajna progresija retikularnih promena obostrano

# Praćenje toka bolesti-progresija nalaza



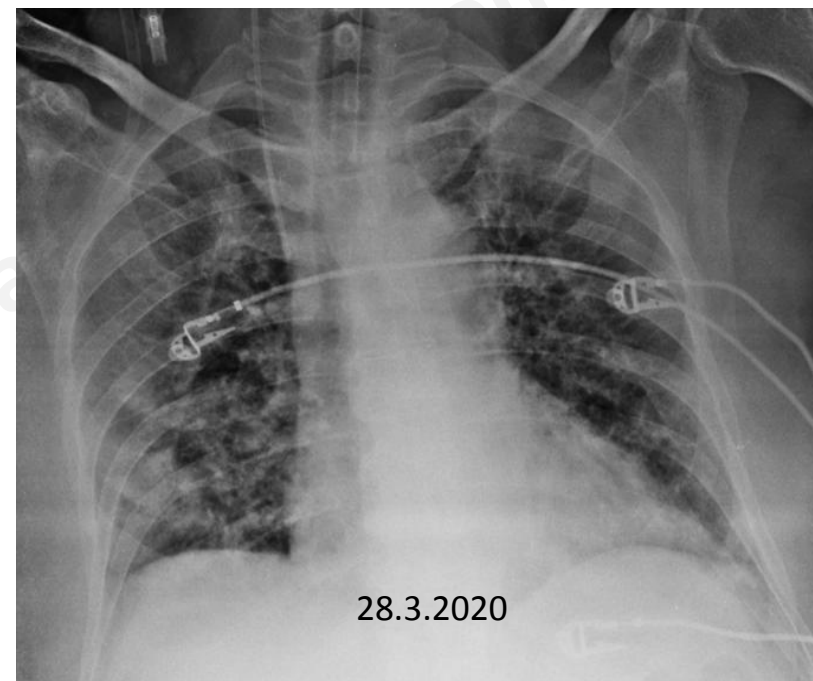
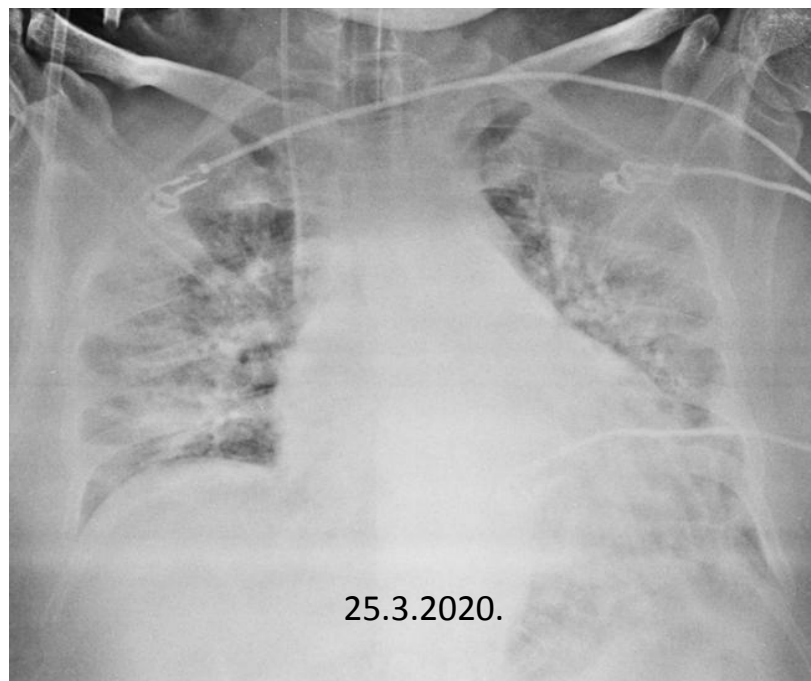
Značajna progresija perifernih konsolidacija obostrano

# Praćenje toka bolesti-progresija nalaza

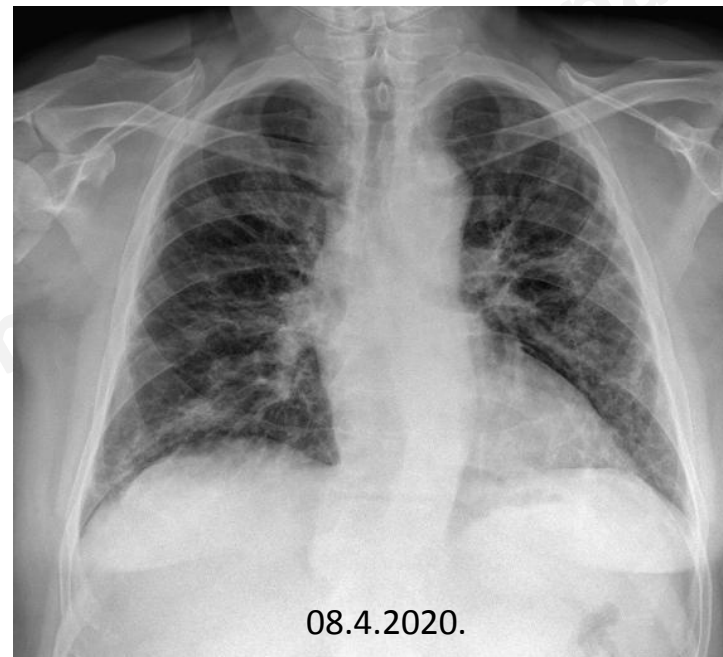
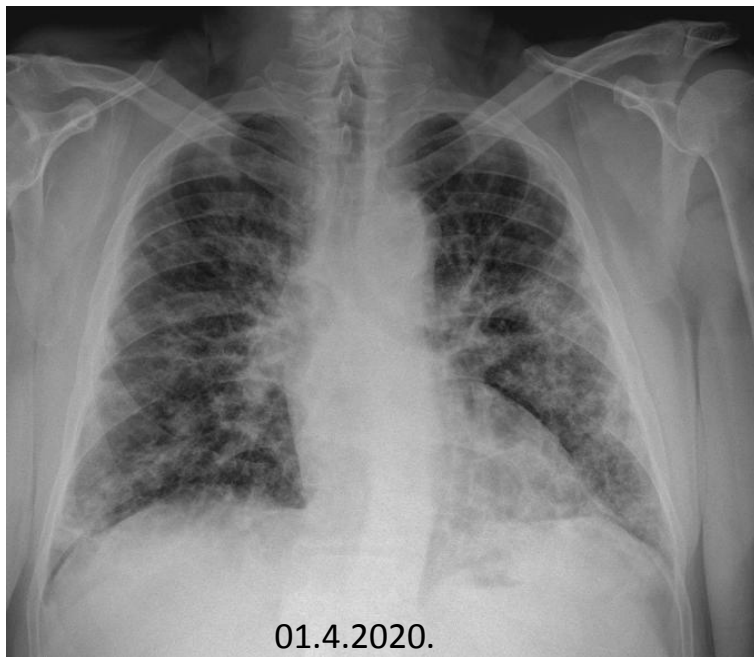


Značajna progresija, od retikularnih promena do nalaza nalik ARDS-u

# Praćenje toka bolesti - regresija nalaza

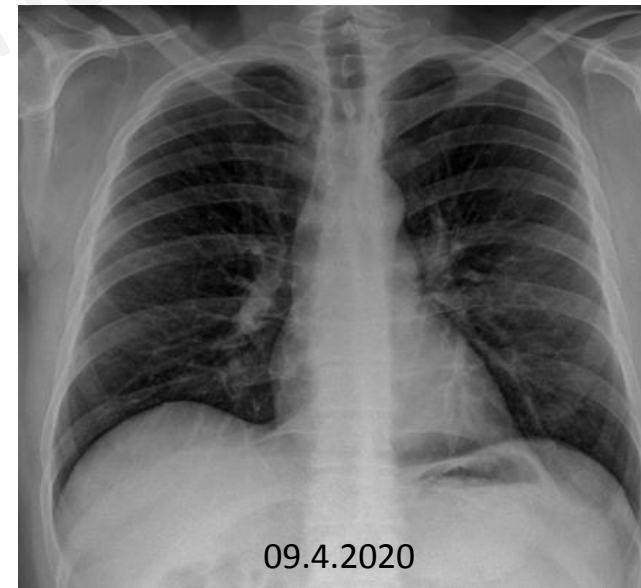
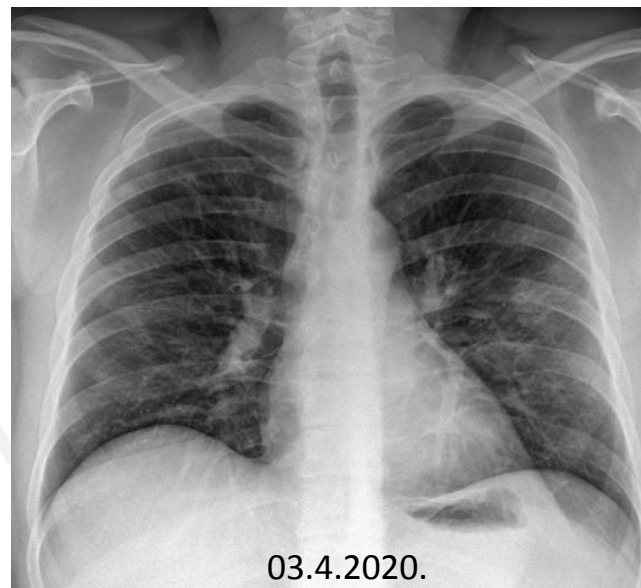
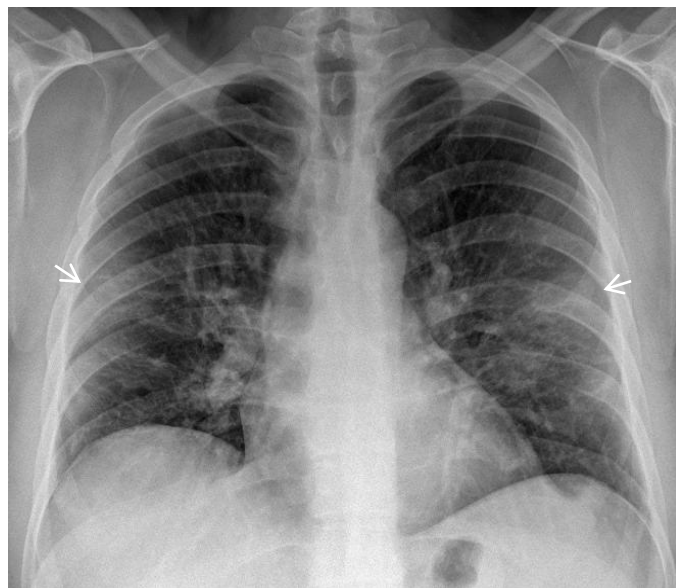


# Praćenje toka bolesti-regresija nalaza



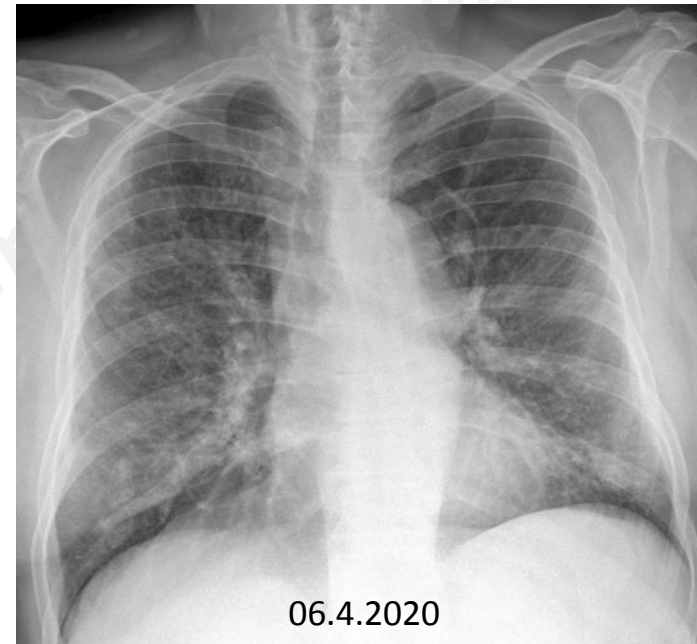
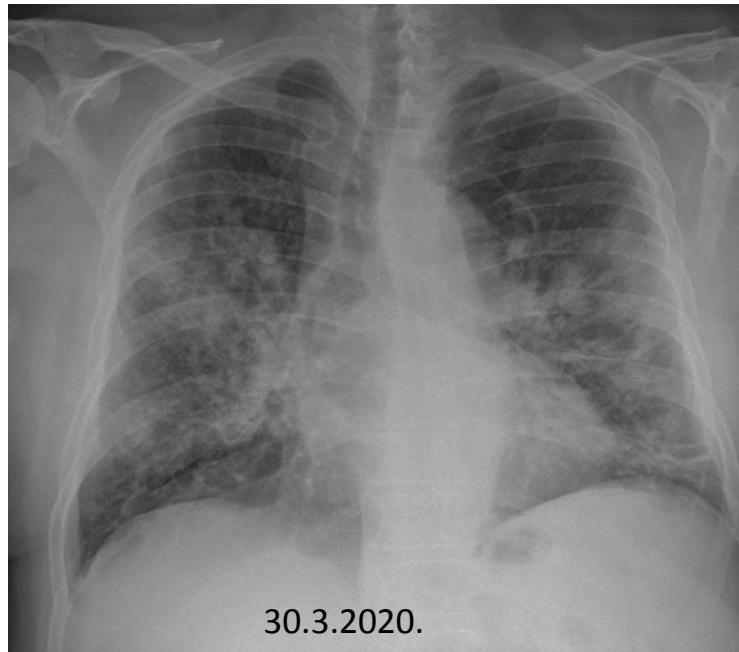
Prikaz regresije retikularnih i ground glass promena lokalizovanih obostrano, izraženije levo

# Praćenje toka bolesti-regresija nalaza



Prikaz regresije ground glass promena lokalizovanih obostrano

# Praćenje toka bolesti-regresija nalaza



Prikaz regresije konsolidacija i ground glass promena lokalizovanih obostrano



# Indikacije za CT kod COVID-19

**CT ne treba da bude skrining test za dijagnozu ili isključenje COVID-19!**

## **CT je indikovano:**

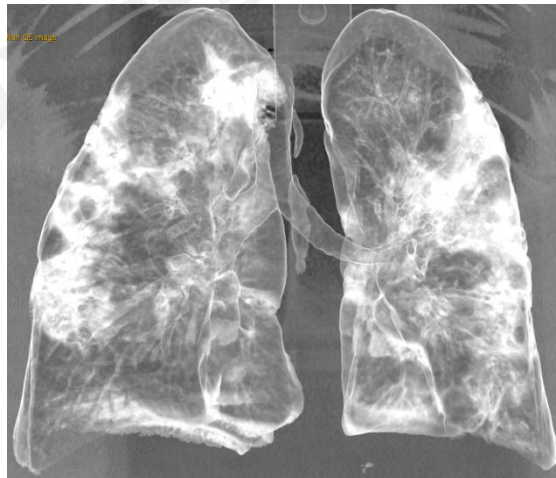
- Ukoliko postoje respiratorni simptomi i znaci suspekti na COVID-19 uz normalnu radiografiju pluća
- Kod pacijenta sa kliničkim pogoršanjem
- Da bi se isključile potencijalne komplikacije kao što su plućna tromboembolija, edem pluća, bakterijska superinfekcija

# Kompjuterizovana tomografija(CT)

CT pregled grudnog koša se radi nativno na presecima od 1 do 2,5mm sa istovetnom distancom.

Kod manjeg broja naših pacijenata je bio indikovana CT grudnog koša

Pregled je kod svih rađen na presecima od 1mm.

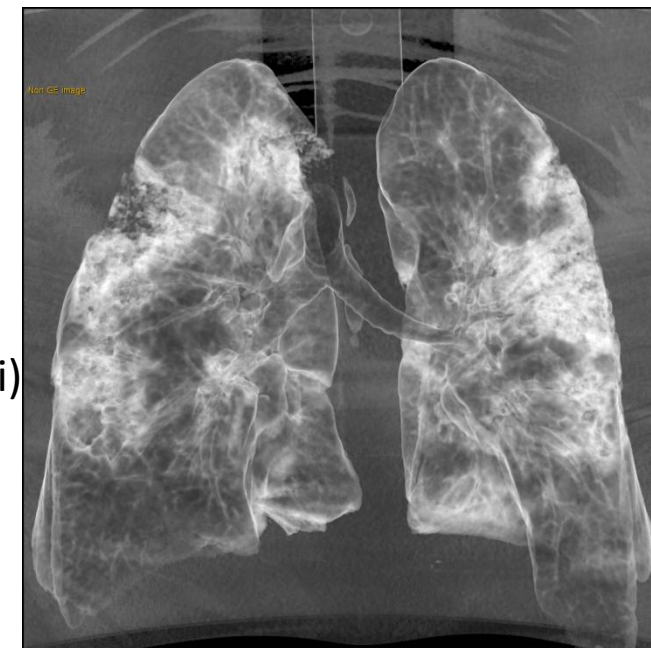


# Preporučeni način opisivanja CT nalaza kod pacijenata sa Covid19

COVID-19 pneumonija- radiološka klasifikacija	Obrazloženje	CT nalaz	Sugerisani zaključak izveštaja na osnovu nalaza
Tipičan izgled	Uobičajeno opisivan radiološki nalaz, visoko specifičan za COVID-19 pneumoniju	-Periferni bilateralni GGO sa vidljivim intralobularnim linijama "kaldrma" -Multifokalni, kružni GGO sa ili bez konsolidacija ili vidljivih intralobularnih linija -inverzni halo znak ili nalazi organizujuće pneumonije (viđaju se u kasnijoj fazi bolesti)	"Prisutne su radiološke karakteristike uobičajene za COVID-19 pneumoniju. Drugi procesi kao što su influenza ili organizujuća pneumonija, kao i toksični efekat lekova ili bolesti vezivnog tkiva mogu dati sličan radiološki nalaz"(Cov19 Tip.)
Neodređen izgled	Radiološki nalaz nespecifičan za COVID19 pneumoniju	<b>Odsustvo tipičnih karakteristika i prisustvo sledećeg:</b> -multifokalni, difuzni, perihilarni ili jednostrani GGO sa ili bez konsolidacije, bez kružnog oblika i periferne distribucije	Radiološke karakteristike mogu da se vide kod COVID19 pneumonije iako su nespecifične i mogu da se videti i kod brojnih infektivnih i neinfektivnih procesa (Cov19Neod.)
Atipičan izgled	Neuobičajena ili neopisivana karakteristika COVID19 pneumonije	<b>Odsustvo tipičnih i neodređenih karakteristika i prisustvo:</b> -izolovanih lobarnih ili segmentnih konsolidacija bez GGO -diskretni mali nodusi izgleda pupoljka na drvetu(Tree in bud") -Kavitacije u plućima -Ravnomerna zadebljanja interlobularnih septa i pleuralni izliv	Radiološke karakteristike su atipične ili neuobičajene za (COVID19) pneumoniju. Treba razmotriti alternativne dijagnoze (Cov19Atip.)
Negativan za pneumoniju	Nema promena karakterističnih za pneumoniju	Nema CT karakteristika koje sugerišu pneumoniju	Ne postoji CT nalaz koji ukazuje na pneumoniju(Zapamtite,nalaz na CT može biti negativan u ranoj fazi COVID19). (Cov19Neg.)

# CT - tipičan nalaz

- Promene denziteta mlečnog stakla („ground glass“-GGO) sa/ili bez konsolidacija
- GGO kružnog oblika ili inverzni “halo znak”; „crazy paving“
- Zadebljanje inter- i intralobularnih septi
- Inverzni halo znak ili nalazi organizujuće pneumonije (viđaju se u kasnijoj fazi bolesti)
- Distribucija:
  - Periferno i dominantno u donjim režnjevima
  - Geografska
  - Obično multilobarno



# Tipičan CT nalaz

Kod većeg broja pacijenata CT nalaz je tokom prva dva dana normalan

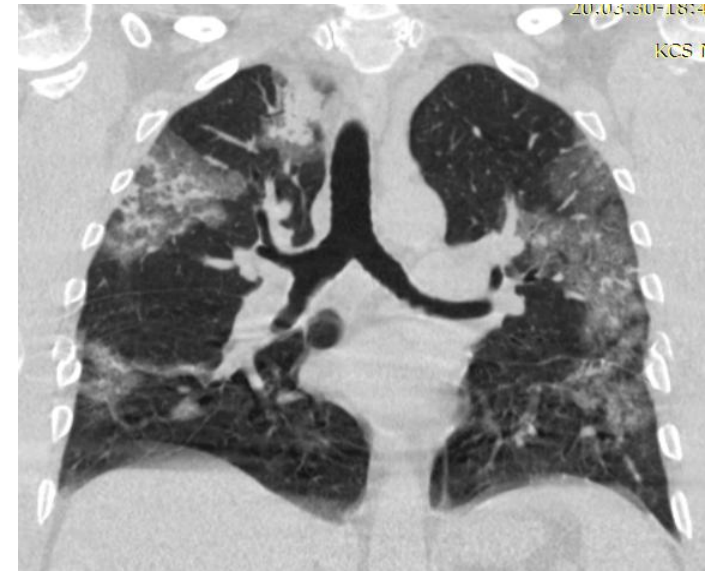
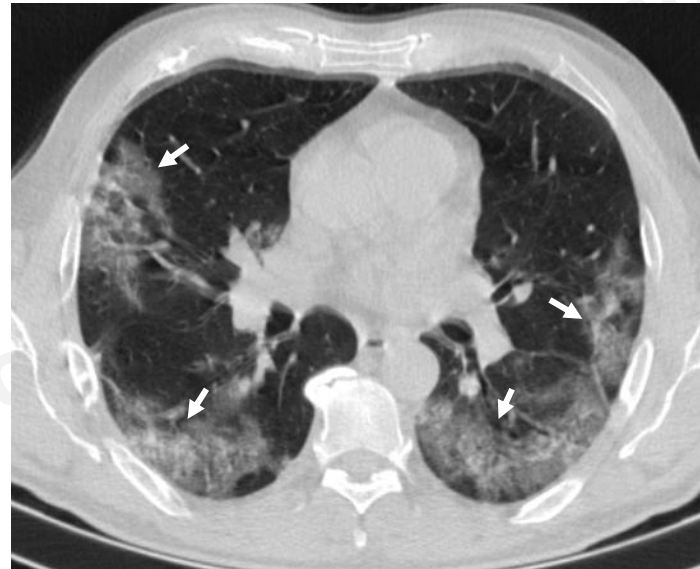
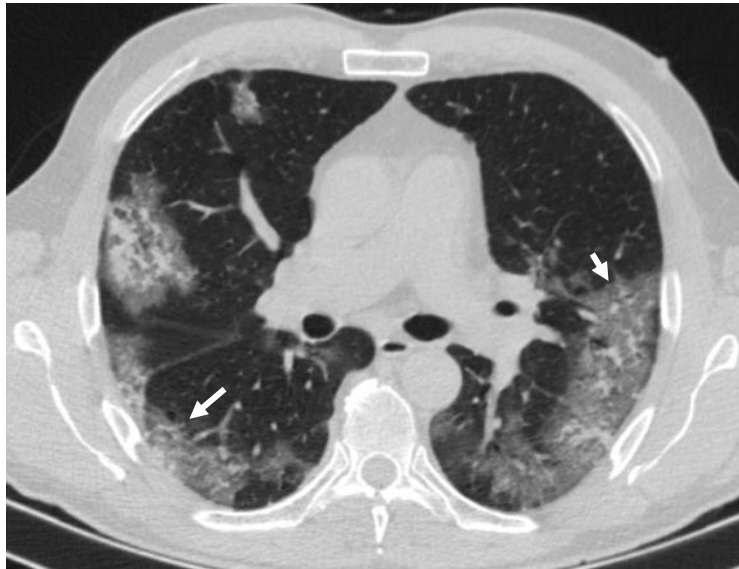
Normalan radiografski i CT nalaz u ranoj fazi bolesti ne isključuje mogućnost COVID-19

Mlečno staklo ("ground glass"-GGO) se javlja između 0. i 4. dana od pojave simptoma i dostiže maksimum između 6. i 13. dana.

Sa napredovanjem simptoma povećava se učestalost konsolidacija, inverznog halo(atol) znaka ili nalaza organizujuće pneumonije

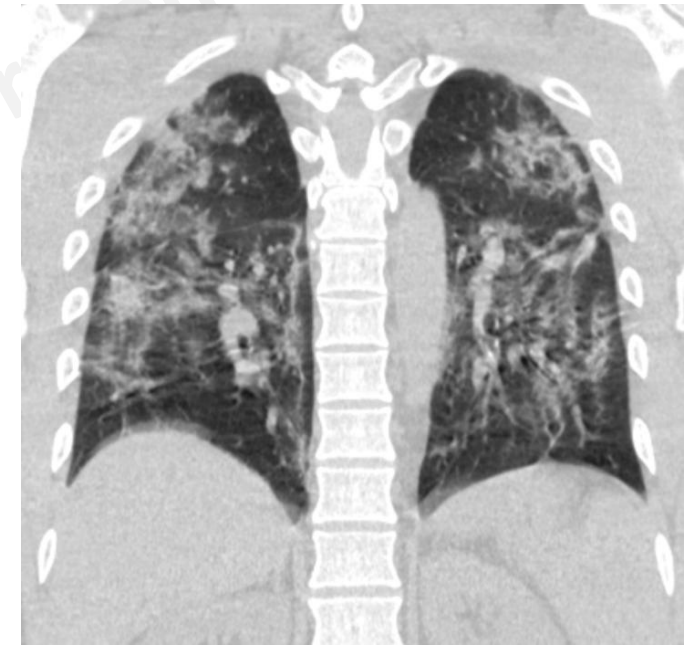
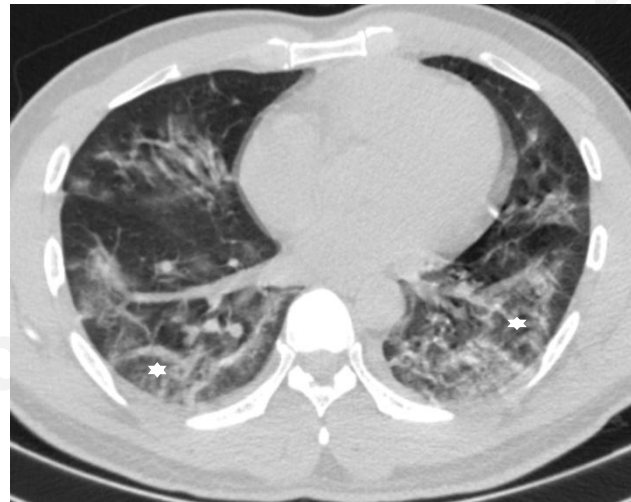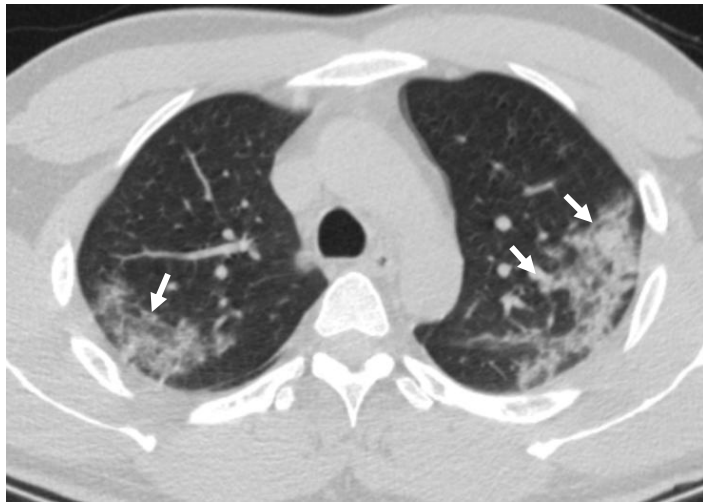
Većina naših pacijenata su imali tipičan CT nalaz sa perifernim ground glass promenama i/ili konsolidacijama

# Tipičan CT nalaz - ground glass (GGO) (Cov19Tip)



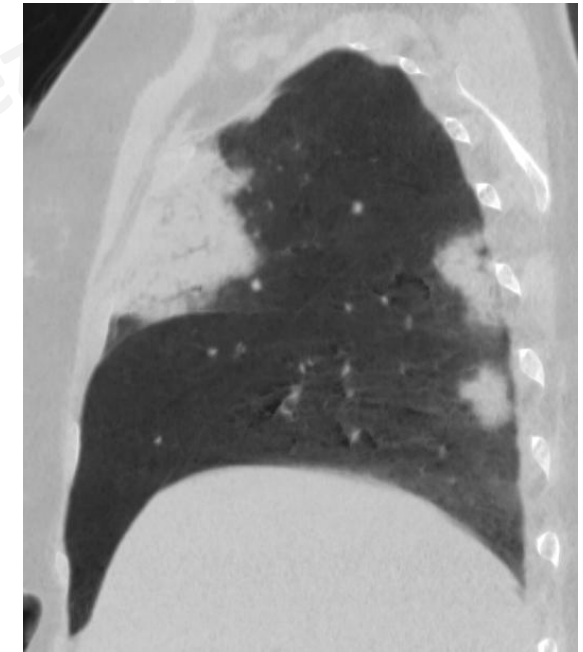
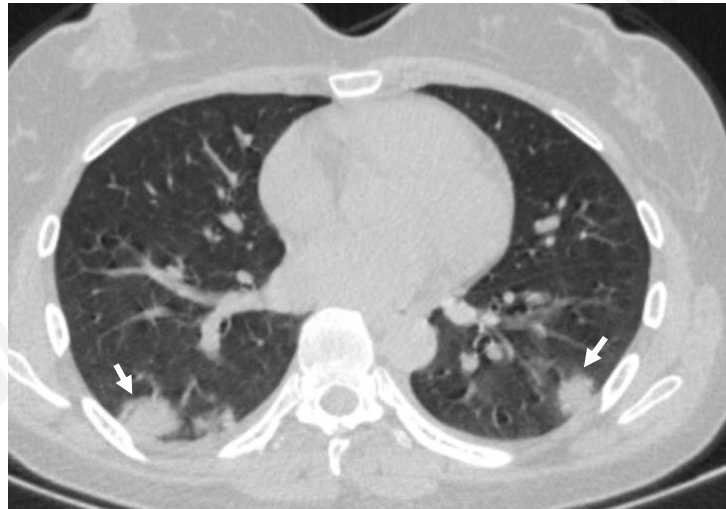
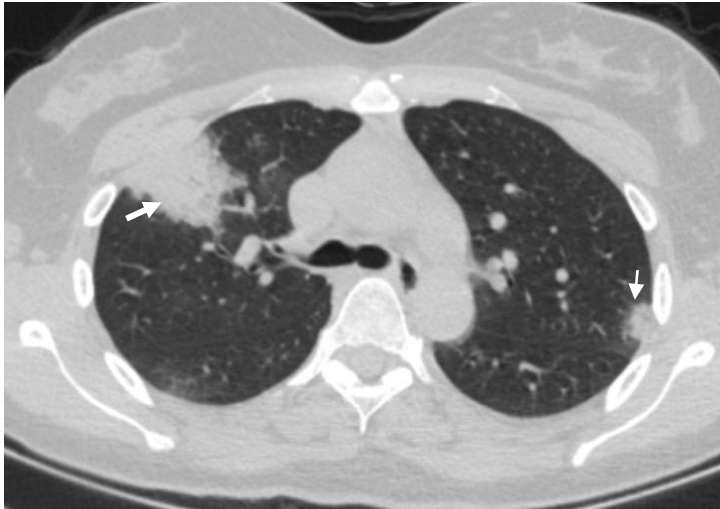
Periferne bilateralne ground glass promene (strelice)

# Tipičan CT nalaz-subpleuralne konsolidacije (Cov19Tip.)



Obostrane subpleuralne konsolidacije(strelice) uz diskretan ground glass(zvezdice) - organizujuća pneumonija dve nedelje nakon prvih simptoma

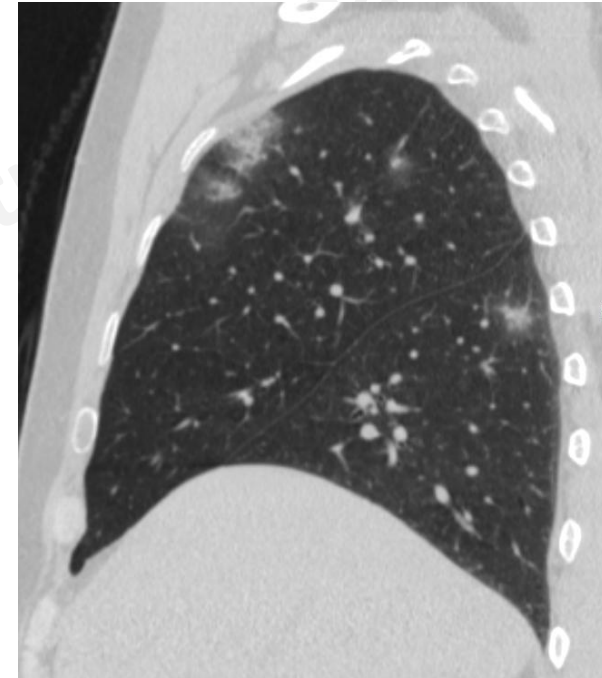
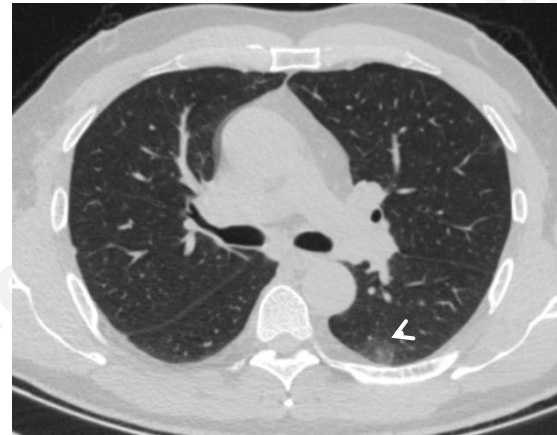
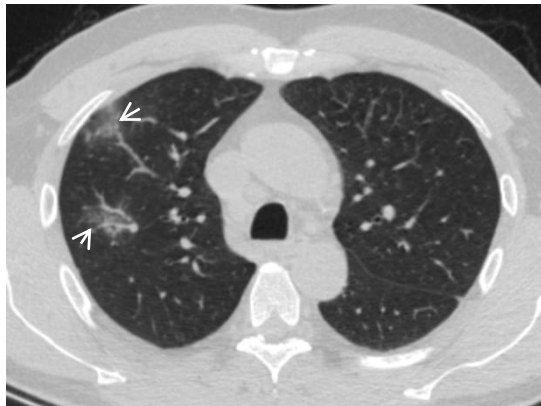# Tipičan CT nalaz (Cov19Tip.)



Segmentna konsolidacija sa znakom bronhograma u desnom gornjem režnju i kružne promene obostrano (strelice)



# Tipičan CT nalaz (Cov19Tip.)



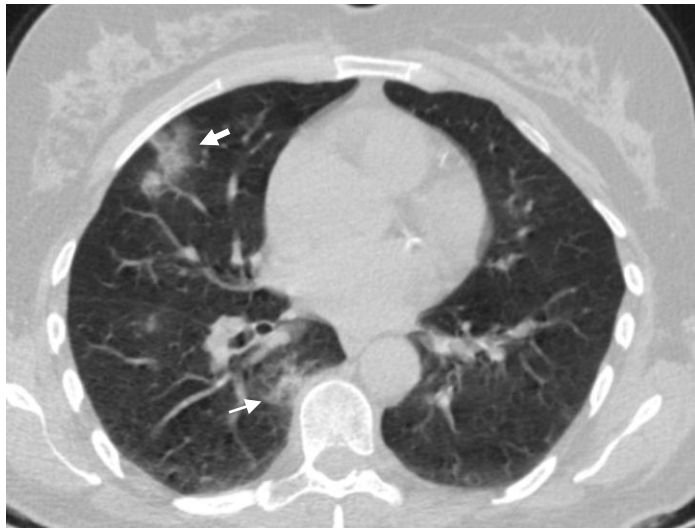
Obostrano se nalazi GGO kružnog oblika(strelice)

# Neodređen CT nalaz

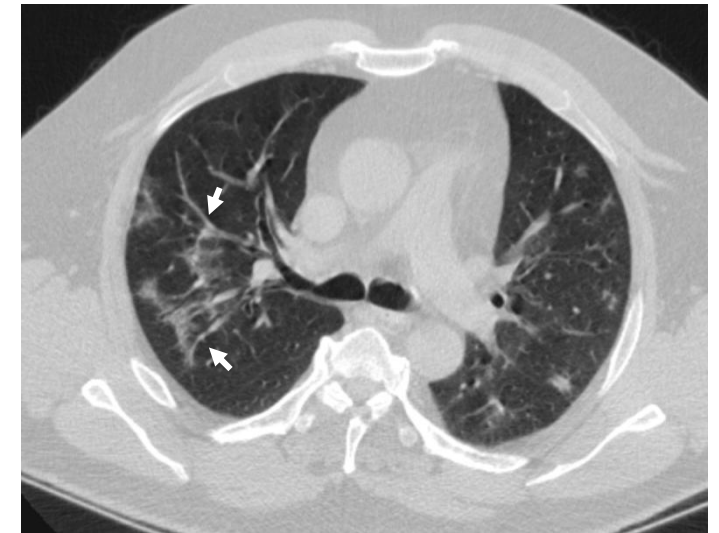
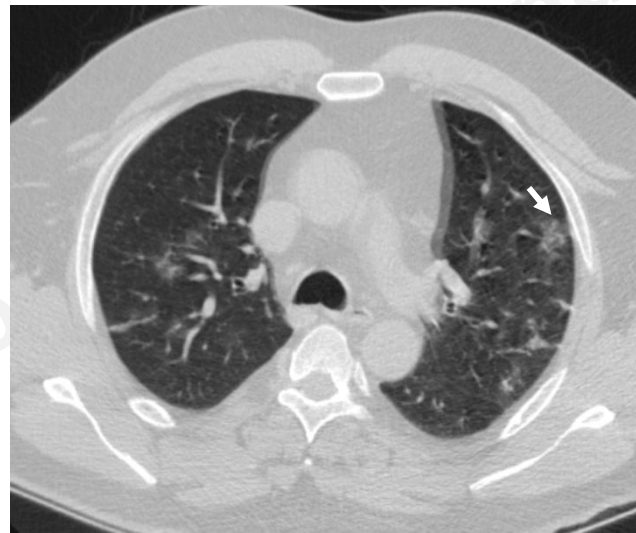
## Odsustvo tipičnih karakteristika i prisustvo sledećeg:

- Multifokalni, difuzni, perihilarni ili jednostrani GGO sa ili bez konsolidacije, bez kružnog GGO i periferne distribucije
- Difuzni GGO se viđa kod COVID-19, ali može da se vidi i u drugim brojnim oboljenjima (Hipersenzitivni pneumonitis, Pneumocystis jirovecii pneumonia, difuzno alveolarno oštećenje, Amiodaronsko pluće). Nije dovoljno specifičan za pouzdanu potvrdu Covida19.
- Kada se nalaz tipičan ili neodređen za COVID-19 zadesno nađe u endemskom području potrebno je razmatranje moguće virusne pneumonije. Racionalno je zaključiti da se radi o virusnoj pneumoniji uključujući i mogućnost druge etiologije.

# Neodređen CT nalaz (Cov19Neod.)

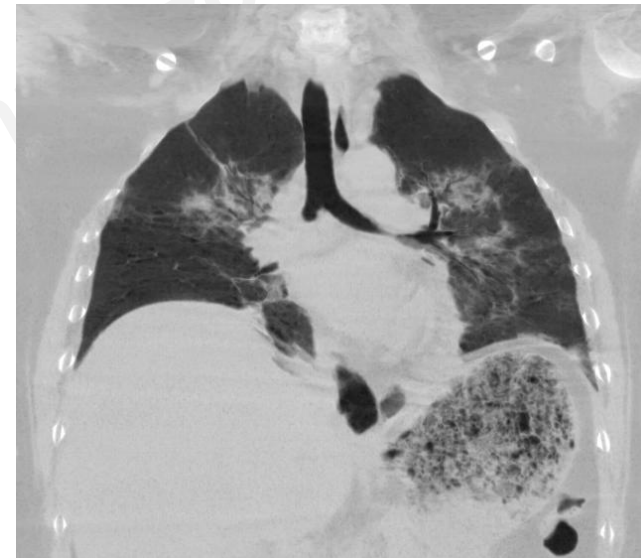
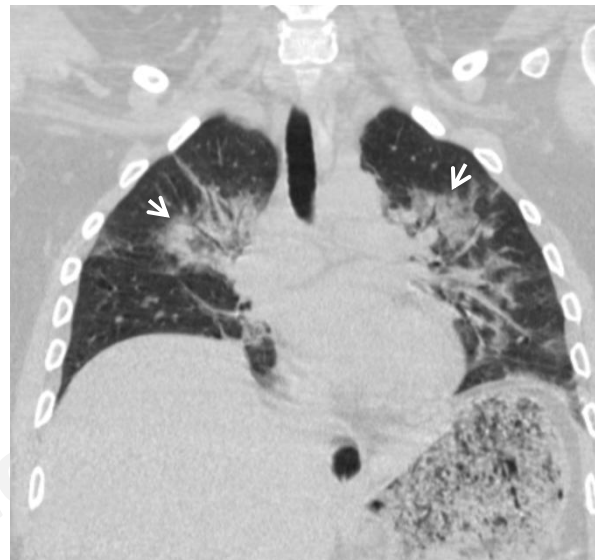
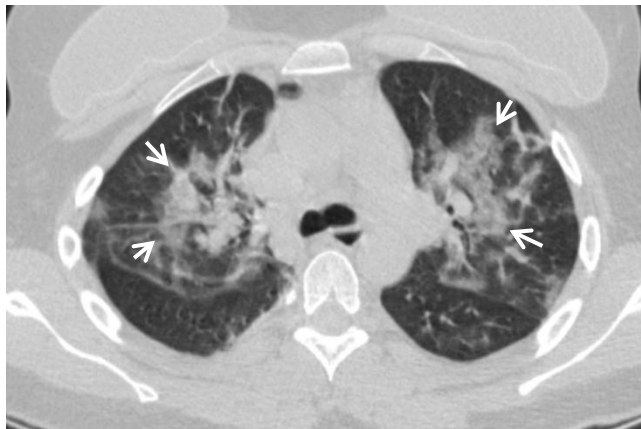


Manje nepravilne ground glass promene u desnom donjem režnju(strelice)



Multifokalne nepravilne ground glass promene obostrano(strelice)

# Neodređen CT nalaz (Cov19Neod.)



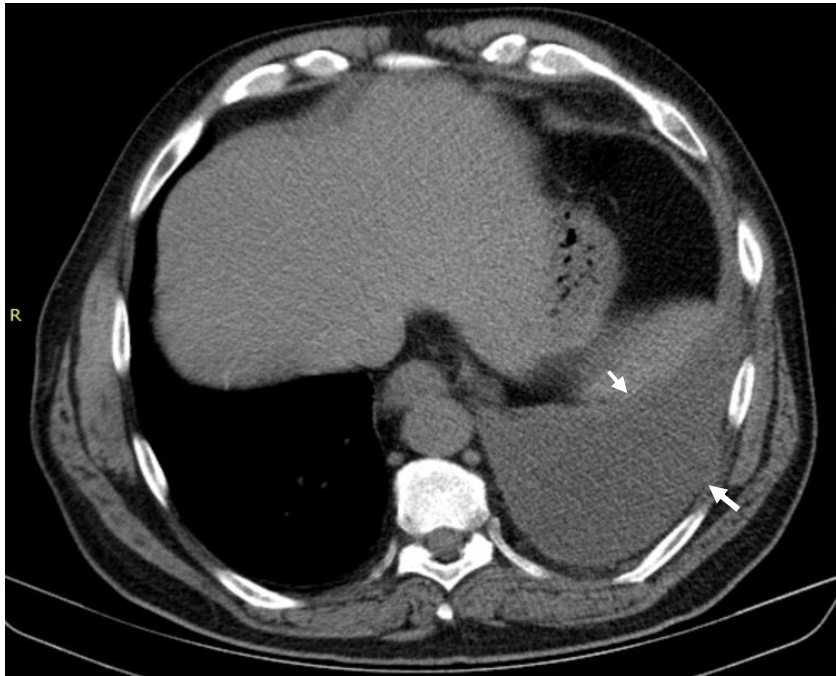
Obostrano perihilarno su prisutne konsolidacije i ground glass promene(strelice)

# Atipičan nalaz

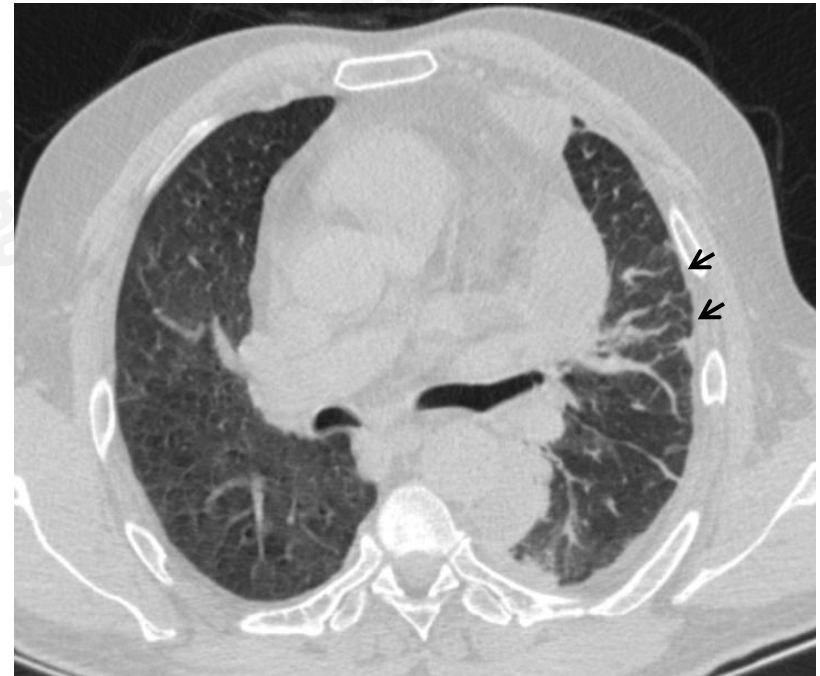
## **Odsustvo tipičnih i neodređenih karakteristika i prisustvo:**

- Izolovanih lobarnih ili segmentnih konsolidacija bez mlečnog stakla
- Diskretni mali nodusi izgleda pupoljka na drvetu “Tree in bud”
- Kavitacije u plućima
- Ravnomerna zadebljanja interlobularnih septa i pleuralni izliv

# Atipičan nalaz - pleuralni izliv (Cov19Atip.)



Pleuralni izliv sa leve strane kod Covid 19 pozitivnog pacijenta

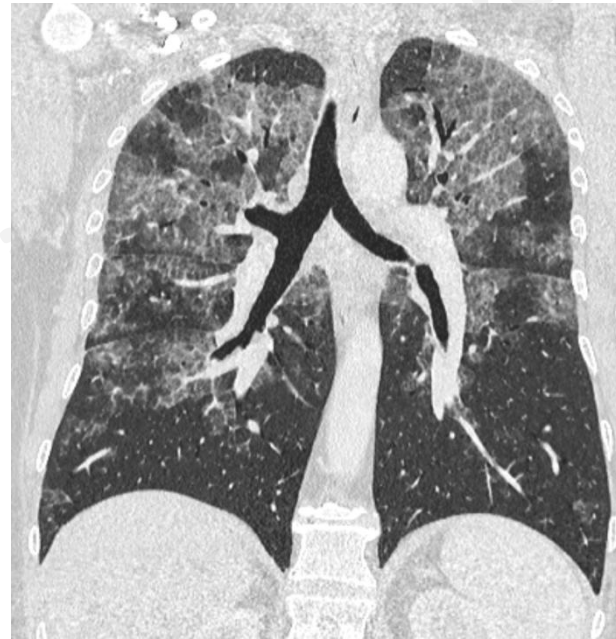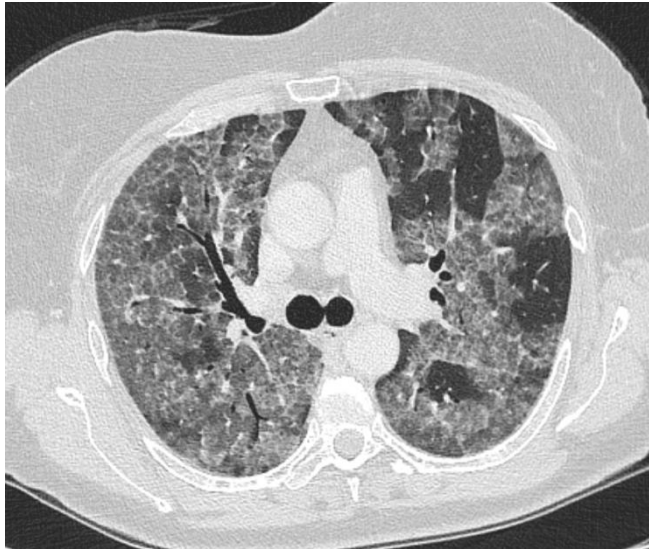


Zadebljanje interlobularnih septi u levom gornjem režnju(strelice) kod istog pacijenta

# CT nalazi koji ukazuju na verovatnu drugu dijagnozu

- Centralno/perihilarno mlečno staklo
- Nodularne i mikronodularne promene različite distribucije
- Ekskavirane promene
- Pleuralni izliv
- Limfadenopatija

# CT nalazi koji ukazuju na verovatnu drugu dijagnozu

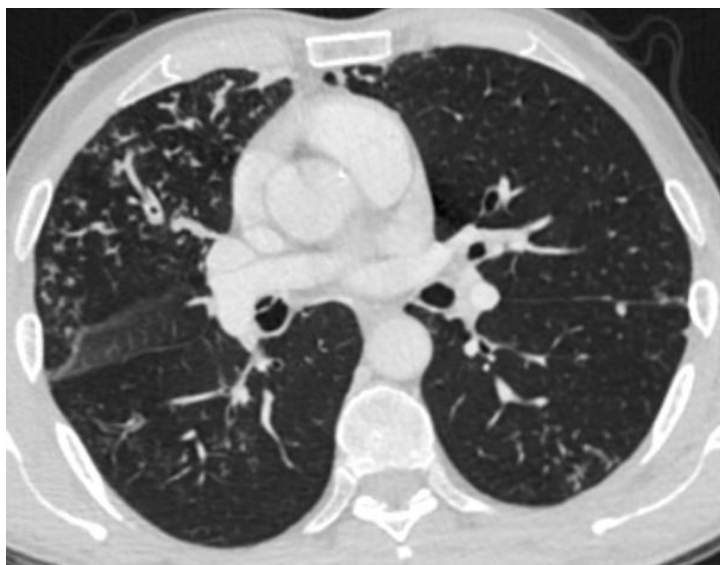


Bilateralne ground glass promene u centralnim i perifernim delovima pluća, dominantno u gornjim režnjevima (Hipersenzitivni pneumonitis)

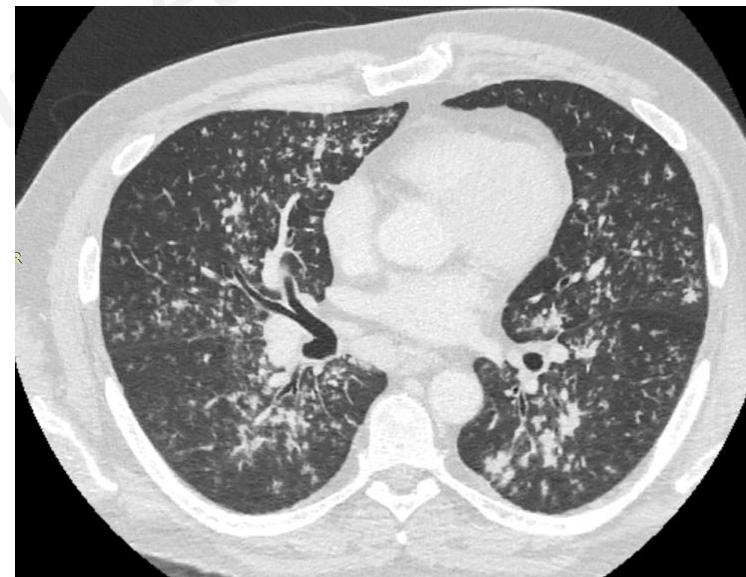


# Nalaz koji ne odgovara COVID-19

Nema parenhimskih promena koje bi ukazivale na pneumoniju kod COVID 19 (specifični GGO i konsolidacije)



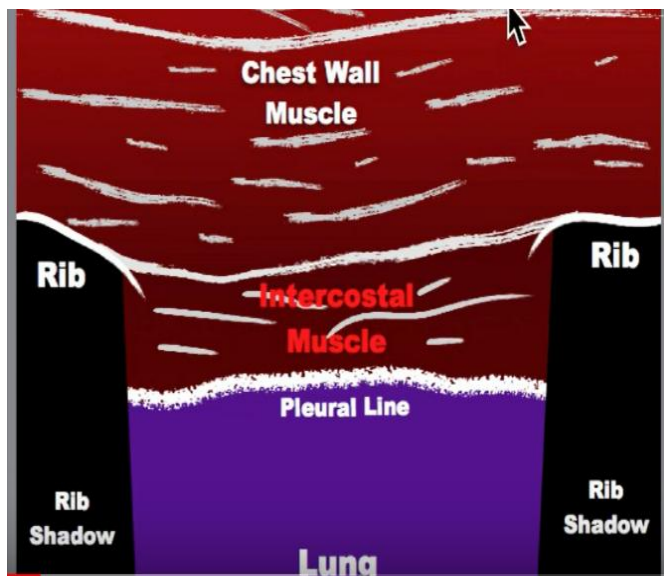
Mikronodularne promene izgleda drveta u pupoljcima (viđa se kod mikoze i TBC)



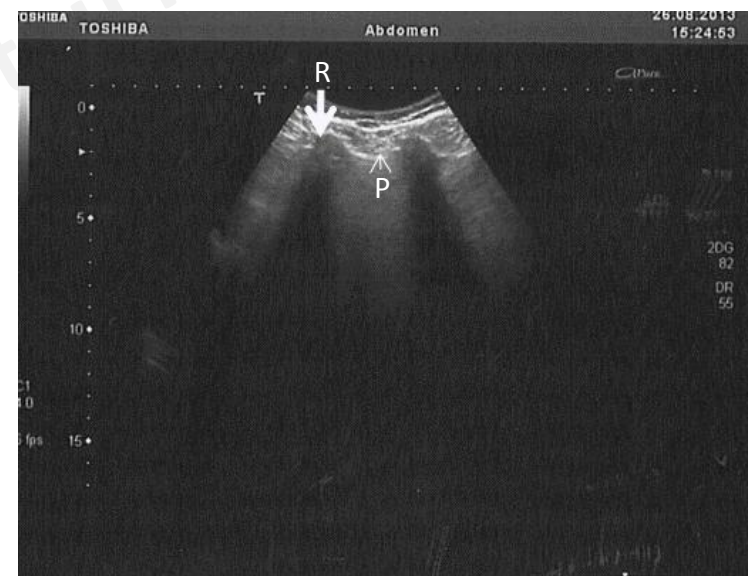
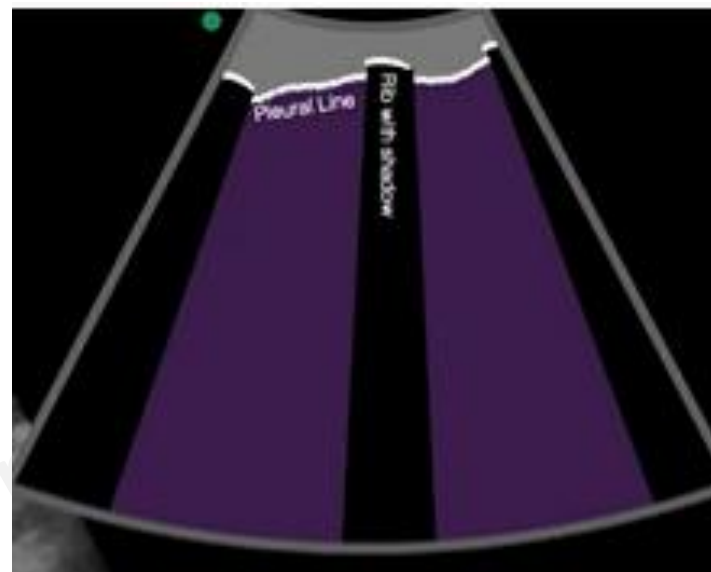Nasumično raspoređene mikronodularne promene različite veličine kod virusne pneumonije (Cytomegalovirus)

# Ultrazvuk pluća

Ultrazvuk je koristan za praćenje bolesnika u jedinicama intenzivne nege.



PocusGeek

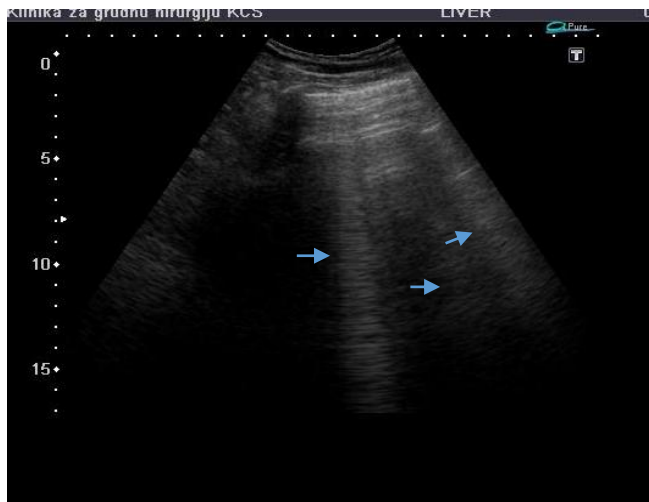


P-pleura;R-rebro

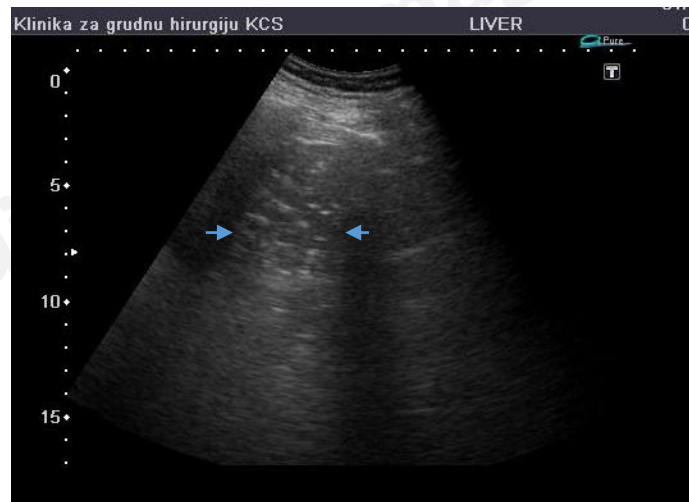
# Ultrazvuk pluća

Ultrazvukom je moguće:

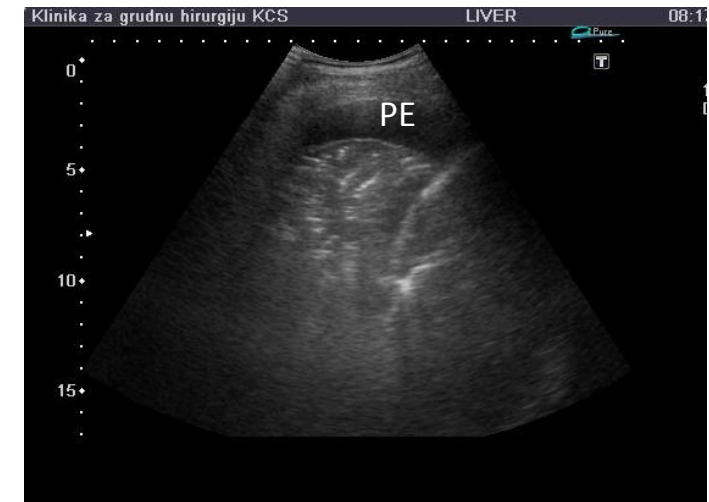- praćenje intersticijskih promena – prisustvo B linija (fokalnih, multifokalnih ili difuznih)
- detekcija i praćenje konsolidacija
- detekcija pleuralnih izliva – redak atipičan nalaz kod COVID 19



Multiple B linije(strelice) kod pacijenta sa izraženim intersticijskim promenama



Konsolidacija sa vidljivim bronhogramom (strelice)



Konsolidacija sa manjim pleuralnim izlivom (PE)

# Preliminarni zaključci

**CT ne treba da bude skrining test za dijagnozu ili isključenje COVID-19!**

- Najčešće verifikovana promena u plućima kod naših pacijenata sa COVID-19 je i dalje zadebljao intersticijum, obostrano periferno, dominantno u donjim režnjevima
- Sledeće po učestalosti su ground glass(GGO) promene i periferne konsolidacije
- Ređe su prisutne jednostrane segmentne i lobarne konsolidacije i pleuralni izliv
- CT nalaz u većine pacijenata je bio tipičan za Covid19(Cov19tip.)

